Über einen Fall von familiär aufgetretenen congenitalen multiplen Mißbildungen mit im Vordergrund stehenden doppelseitigen Kniegelenkstreckkontrakturen

---

Inaugural-Dissertation
zur Erlangung der Doktorwürde
der hohen medizinischen Fakultät der Großherzoglich Badischen
Ruprecht-Karls-Universität zu
Heidelberg

vorgelegt von

Heinrich Straub
z. Zt. landsturmpfl. Arzt im Felde

Heidelberg
Buch- und Kunstdruckerei Rößler & Herbert (Inh. Paul Braus)
1918

Gedruckt mit Genehmigung der medizinischen Fakultät
der Universität Heidelberg.

Referent:
Privatdozent Dr. Rost.

Dekan:
Geh. Hofrat Prof. Dr. Gottlieb.

1918.

Meinen lieben Eltern.

Digitized by the Internet Archive
in 2026

https://archive.org/details/IA40153311_0011

Angeborene Deformitäten haben von jeher das Interesse der Ärztewelt besessen, sie sind von jeher mit besonderer Vorliebe studiert und auch beschrieben worden. So zahlreich auch die überall in der Literatur verstreuten Beschreibungen solcher Deformitäten sind, so finden sich doch immer wieder Fälle, für die man Analoga in der Literatur vergebens sucht, die mehr oder weniger als Unica dastehen.

In der chirurgischen Klinik zu Heidelberg gelangten zwei solche Fälle zur Beobachtung, deren Mitteilung von allgemeinem Interesse sein dürfte, zumal es sich um Mißbildungen handelt, die im Gegensatz zu dem sonst auf diesem Gebiete in großem Umfange geltenden „Noli me tangere" einige chirurgisch-therapeutische Aussichten bieten. Die Fälle betreffen zwei Schwestern im Alter von 5 bzw. 6 Jahren, die ein Krankheitsbild darbieten, wie es in der Literatur in demselben Ausmaß und, mit Rücksicht auf das familiäre Moment, in gleicher vollkommener Übereinstimmung bei beiden Patienten wohl noch nicht beschrieben worden ist. Ihre Mitteilung ist um so mehr angezeigt, als hier die Mißbildungen nur zum Teil grob äußerlich zutage treten, die Gesamtheit des Krankheitsbildes jedoch nicht zu verkennende Schwierigkeiten bietet, sie einer scharf umrissenen Gruppe von Mißbildungen bzw. angeborenen Erkrank-

ungen des Muskelsystems einzuordnen. Sie interessieren ferner in der Richtung des zweimaligen Auftretens in einer Generation, für welches, wie wir sehen werden, eine ziemlich nahe Verwandtschaft der Eltern einigermaßen verantwortlich zu machen ist, und schließlich mit Rücksicht auf eine allenfalls einzuschlagende chirurgische Therapie der die Lebensbedingungen der beiden Kinder ganz besonders erschwerenden Streckkontrakturen der Kniegelenke. Ich gehe zur Beschreibung der Fälle über:

Zunächst sind familien-anamnestische Angaben notwendig, da eine ziemlich nahe Blutsverwandtschaft der Eltern vorliegt. Die Großmutter der Kinder mütterlicherseits war die Schwester der Urgroßmutter väterlicherseits. Der Stammbaum stellt sich demnach folgendermaßen dar:

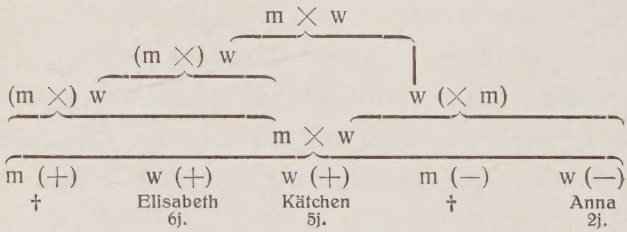

m = männlich, w = weiblich

Die den Familienmitgliedern beigefügten Zeichen (+) und (—) zeigen die mit den Mißbildungen Behafteten und die nicht Behafteten an. Der Vater hatte noch eine Stiefmutter. Von seinen 13 Gewistern war noch keines krank. Auch sonst ist in der Ascendenz nichts Ähnliches zu vermerken. Die Mutter war nur während der sechs

Schwangerschaften und im Anschluß an die Geburten mehrfach erkrankt, sonst war sie stets gesund. Anhaltspunkte für Lues sind keine vorhanden. Wegen der Abwesenheit des Mannes im Felde mußte auf die Vornahme der Wassermannschen Blutreaktion verzichtet werden, doch wird auch für ihn eine frühere luetische Infektion von Seite der Frau entschieden negiert.

Es ist wegen der vielfach eingetretenen Komplikationen ein kurzer Bericht auch über den Verlauf von Schwangerschaften und Geburten unumgänglich.

1. Schwangerschaft verlief normal. Geburt April 1911; angeblich manuelle Plazentarlösung. Das Kind, männlich, wurde 1 Tag alt, hatte Hasenscharte und Mißbildungen der Extremitäten (Klumphände, Klumpfüße). Puerperium fieberfrei.
2. Schwangerschaft ohne Störung. Spontane Geburt Februar 1912. Puerperium fieberfrei. Das Kind, unsere Patientin Elisabeth, wurde 6 Monate gestillt. Die Veränderungen, wie sie jetzt vorliegen, waren bei der Geburt alle genau im gleichen Maßstabe vorhanden.
3. Schwangerschaft gut verlaufen. Geburt März 1913 normal erfolgt. Das Kind, unsere zweite Patientin Kätchen, wurde 9 Monate gestillt. Bei der Geburt schien das Kind zunächst gerade gebaut zu sein; erst mit 3 Jahren bemerkte die Mutter beim Baden des Kindes eine Schiefheit der Wirbelsäule. Im übrigen waren alle Veränderungen, die das Kind heute zeigt, schon bei der Geburt konstatiert.

4. Gravidität endigte nach 4 Monaten mit Abortus im April 1914. Puerperium fieberfrei verlaufen.
5. Gravidität: Letzte Menses Mitte Juli 1914. Nach 10 Wochen Blutung, Stillstand derselben bei Bettruhe. 2 Wochen später erneuter Blutabgang und wehenartige Schmerzen. Darnach dreiwöchentliche Wiederholung dieser Störungen. — Fruchtlage bei der Untersuchung am 30. Dezember 1914: I. vollkommene Steißlage. Beckenmasse: Dist. spin.: 28 cm; Dist. crist.: 29,5 cm; Dist. trochant: 31 cm. Am 31. 12. 14, abends, dauernder Schüttelfrost. Eine Plazentarretentionsblutung (Faserretraktionsverzögerungsblutung) machte eine manuelle Plazentarlösung notwendig. Ab 6. 1. 15 Pleuropneumonie, ab 10. 1. 15 lytischer Temperaturabfall. Das Kind, männlich, am gleichen Tage gestorben, war frei von Mißbildungen.
6. Gravidität verlief zunächst ohne Beschwerden. Gegen den Geburtstermin hin leichte Blutungen. Als eine sehr starke Blutung auftrat, erfolgte die Einlieferung in die Frauenklinik Heidelberg. Lage des Kindes: I. Sch. L. — Placenta praevia. Deshalb wurde die Sektio caesarea cervicalis suprasymphysaria transperitonealis vorgenommen. Geburt am 16. 8. 1916. Das Kind, weiblich, lebt, ist frei von Mißbildungen.

Leider sind weder aus den Krankengeschichten, noch anamnestisch von der Mutter des Kindes selbst Angaben zu erhalten über Fruchtwasserverhältnisse,

die von großem Wert für die Ätiologie der Mißbildungen wären.

Elisabeth, die nun sechsjährige, wurde bereits zweimal, das erste Mal im Alter von 4 Monaten, hier in der chirurgischen Klinik vorgestellt. Der damalige Bericht lautete:

Im ganzen gut entwickeltes Kind.

Auf dem Kopfe und im Gesicht ein geringgradiges Ekzem. Verschiedentlich kahle Stellen auf dem Kopf.

Augen: Strabismus convergens, Nystagmus rotatorius.

Hände: Der Daumen des rechten und Daumen und Zeigefinger der linken Hand zeigen eine starke, selbst gewaltsam nicht zur Norm zurückzubringende Kontrakturstellung.

Beine: Die Beine sind im Hüftgelenk ziemlich gut beweglich. Kniegelenk nach Art eines Genu recurvatum und Genu varum verändert. Die Ferse ragt etwa $1\,^1/_2$ cm über den Unterschenkel nach hinten vor. Fußgelenk bis auf angedeutete Bewegungsmöglichkeit fixiert. Füße in dauernder Flexionsstellung, die sich fast gar nicht ausgleichen läßt. Die Temperaturkurve zeigte damals nichts Besonderes. Therapeutisch wurde nichts unternommen.

Bei seinem zweiten Aufenthalt in der Klinik 1913 im September bot das Kind folgendes Krankheitsbild, soweit aus den Aufzeichnungen zu ersehen ist:

Seinem Alter entsprechend groß und gut ernährt.

Innere Organe ohne krankhaften Befund.

Nystagmus horizontalis.

Obere Extremitäten: Beide Daumen in kontrahierter Stellung nach einwärts gehalten, sie liegen den Handflächen fast vollkommen an.

Untere Extremitäten: Beide Beine sind in den Hüftgelenken normal beweglich. In den Kniegelenken sind nur ganz wenige Exkursionen im Sinne der Beugung und Streckung möglich. Während die Beine in den Hüftgelenken noch richtig zu stehen scheinen, sind sie von den Kniegelenken bis zu den Füßen um einen Winkel von 90° nach außen rotiert. Die Füße sind in dem Talocrural-Gelenk gut beweglich, jedoch bestehen auch Abnormitäten im Bau und in der Stellung des Talus und Calcaneus. Im ganzen scheinen in beiden Beinen die Strecker über die Beuger zu prävalieren, denn beide Beine sind in den Kniegelenken etwas überstreckt, und die Fußspitzen stehen nach oben.

Am 19. September 1913 erfolgte nach Anlegung eines Schienenkorrekturapparates die Entlassung des Kindes.

Ich gehe nun zur Beschreibung der jetzigen Krankheitsbefunde der beiden Geschwister über.

I. Elisabeth M. aus Gorxheim bei Weinheim i. Baden, 6 Jahre alt.

Dem Alter entsprechende Größe, mittlerer Ernährungszustand; geringes Fettpolster. Haut und sichtbare Schleimhäute gut durchblutet.

Kopf: Steile Stirn, senkrecht aufsteigend; leicht vorspringende Tubera frontalia und parietalia. Kopf-

umfang: 51 cm. Keine Zeichen von Rhachitis. Etwas hohler Klang beim Beklopfen des Schädels.

Augen: Doppelseitige Lidptosis. Lidspalten beiderseits mandelförmig. Rechtsseitige Abducensparese. Augenbewegungen nach außen stark behindert, rechts mehr als links, weniger nach oben und unten. Augenschluß sehr schwach, beiderseits leicht zu überwinden. Grobschlägiger Nystagmus rotatorius. Linkes Auge steht in starker Konvergenzstellung. Augenhintergrund beiderseits normal.

Vorspringende hochgezogene Oberlippe.

Mittlere Fazialisgegend und Masseteren gut innerviert.

Mundhöhle: Sehr steiler, hoher Gaumen. Normale Zahnzahl.

Sprache: Stark nasal. Die Intonation geschieht unter sichtbarer Mitwirkung der ganzen Halsmuskulatur und sogar der Bauchpresse. Die ganze Sprache besteht nur in einem für jedes Wort neu ausgestoßenen, stark nasalen „n", Vokale können nur mit Mühe angedeutet gehört werden. Die Mutter, die sonstigen Angehörigen der Familie, ganz besonders aber das jüngere Schwesterchen, verstehen diese Sprache vollkommen und brauchen sich nur selten etwas wiederholen zu lassen.

Hals: Keine Halsdrüsenschwellungen, keine Struma. Von der Thyreoïdea ist nur wenig zu fühlen.

Lungen: Ohne krankhaften Befund. Atmung abdominal.

Herz: Ohne krankhaften Befund.

Schultergürtel: Etwas lose. Haut über dem Sternum,

das etwas wie eine Rinne eingebuchtet ist, dünn, zeigt feine, sternförmig angeordnete Venenzeichnung. Unterhautfettgewebe an dieser Stelle ganz gering, man kann sagen, geschwunden. Subkutis atrophisch. Etwas gegen die Axilla zu abstehende Anguli inferiores der Scapulae. In der Achselfalte Schwimmhautbildung. Deltoïdeï funktionieren gut, sind nicht hypertrophisch. Rechter Latissimus dorsi als nicht sehr voluminöses Bündel vorhanden, links fehlt er. Rhomboïdeï vorhanden, aber nur der obere Teil des Cucullaris. Mm. sternocleidomastoïdeï beiderseits gut entwickelt, keine Zwangshaltung des Kopfes.

Rumpf: Interkostalräume beiderseits etwas eingesunken. Zwischen den beiden Recti abdominis oberhalb des Nabels bis zum Proc. xiphoïdes deutlicher Muskeldefekt. Wirbelsäule ziemlich gerade. Äußerlich keine geteilten Proc. spinosi des Lendenteils. Auch sonst keine Anhaltspunkte für Spina bifida. Exkursionen der Wirbelsäule aktiv und passiv nach allen Richtungen gut ermöglicht. Kräftige Erektores trunci.

Obere Extremitäten: Ellbogen- und Schultergelenke frei beweglich. Exkursionen der beiden Handgelenke durch die straffen Kontraktionen der Vorderarmextensoren etwas behindert. Starre muskuläre Adduktionskontrakturen der beiden Daumen (s. Abbildung). Thenar beiderseits leicht abgeflacht. Starre Flexionskontraktur am rechten Mittelfinger mit Schwimmhautbildung. Auch zwischen den Fingern beiderseits deutliche Schwimmhautbildung. Beuger an den Fingern und Daumenbeuger, sowie die Mm. interosseï kräftig entwickelt.

Untere Extrimitäten: Die Hüftgelenke gestatten aktiv und passiv Bewegungen im normalen Umfang. Die Glutaeen werden kräftig innerviert. Über dem Hiatus sacralis eine deutliche Hauteinziehung. Der Quadriceps femoris und die Adduktoren sind kräftig entwickelt, nur verjüngen sich die Oberschenkel gegen das Knie hin konisch. Patella beiderseits als zweipfennigstückgroßes Sesambein ziemlich weit oberhalb der Kniegelenkspalte eingeschaltet. Beweglichkeit im Kniegelenk durch eine starre, nicht überwindbare Verkürzung des Quadriceps bzw. seiner Sehnen beiderseits eingeschränkt, so daß nur ein Winkel von etwa 5° in der Richtung der Beugung erreicht werden kann. Sonst sind die Beine in den Kniegelenken fixiert. Die Extensorenmuskulatur am Unterschenkel ist gut entwickelt, sie macht einen leicht hypertrophierten Eindruck und fühlt sich derb an. Die Kraftentwicklung in den Waden und in der Streckmuskulatur am Unterschenkel ist gut. Während die Dorsalflexion am Fuß ziemlich unbehindert ist, wird die Plantarflexion des Mittelfußes hochgradig behindert durch den oben erwähnten starren Widerstand der Extensoren am Unterschenkel. Die Waden sind sehr flach, im Gegensatz zu den fast das Bild der Hypertrophie darbietenden, ausgesprochen vorgewölbten Unterschenkelextensoren. Die Zehenflexion geschieht unbehindert und kräftig. Der Fuß im ganzen steht in Pescalcaneovalgus-Stellung.

Reflexe: Patellarsehnen- und Achillessehnenreflexe sind nicht auslösbar. Die übrigen Reflexe sind vorhanden.

Sensibilität: Nicht gestört.

Elektrisches Verhalten der Muskulatur normal. Keine Entartungsreaktion.

Intelligenz ohne jede Störung. Das Kind scheint, entgegen dem leicht idiotischen Gesichtsausdruck, über sein Alter hinaus geistig entwickelt. Es löst Rechenaufgaben, sofern sie nicht für seine Altersstufe zu schwierig sind, sicher und schnell. Ich habe mich mit dem Kind öfters beschäftigt und mich mit ihm unterhalten; dabei fiel mir ein merkwürdiges, bei gestörter Intelligenz sicherlich zu vermissendes, Moment auf, nämlich das Bewußtsein seiner Krankheit, auch der Schwere derselben. Ich habe bemerkt, daß das Kind sich geradezu Sorgen wegen der Zukunft macht.

II. Kätchen M., Schwester der vorigen, 5 Jahre alt.

Dem Alter entsprechende Größe, mittlerer Ernährungszustand; gesunde Hautfarbe. Sichtbare Schleimhäute gut durchblutet. Fettpolster dürftig.

Skelettverhältnisse zeigen keine Anhaltspunkte für Rhachitis.

Kopf: Umfang 53,5 cm. Steil vorspringender Stirnschädel. Auf der Stirn aufsitzende Haut mit durchschimmernder feiner Äderung der Blutgefäße. Mittlere Fazialispartie wenig modelliert. Beim Lachen deutliche Naso-Labialfalte.

Mundhöhle: Zunge feucht, nicht belegt, zeigt in der Mitte eine tiefe, nach vorne sich gabelnde Furche. Keine

Atrophie der Zunge, nur scheint sie etwas dünn. Gaumensegel ohne krankhaften Befund, es hebt sich gut.

Die Sprache ist der der älteren Schwester vollkommen gleich. Auch hier besteht die einzige Verständigungsmöglichkeit in einem für jedes einzelne Wort unmerklich differenzierten, stark nasalen „n", ruckweise und unter Aufbietung von Halsmuskulatur und mit zu Hilfe genommener Bauchpresse ausgestoßen.

Augen: Das rechte Auge steht etwa 2 mm tiefer als das linke. Rechtsseitige Lidptosis. Okulomotoriusparese extern. Etwas Strabismus convergens rechts. Pupillen gleich weit, Reaktion normal.

Hals: Keine Struma, Thyreoïdea nicht sicher fühlbar. Keine Drüsenschwellungen. Der rechte M. sternocleidomastoïdeus springt gegenüber dem linken deutlich vor. Der Kopf wird immer leicht nach links zur Seite gehalten. Auch innerviert erscheint der linke M. sternocleidomastoïdeus schwächer als der rechte.

Lungen: Juvenile Atmung, vorwiegend abdominal. Keine Dämpfungsbezirke.

Herz: Maße nach links 5,3 cm, nach rechts 2,5 cm. Töne rein.

Sonstige innere Organe ohne krankhaften Befund.

Schultergürtel: Rechte Schulter etwas hochgezogen. Die rechte Thoraxhälfte stark nach rechts ausladend, wie überhaupt der Stamm auf der rechten Hälfte in konvexer Krümmung gehalten wird (s. Rumpf). Der Cucullaris nach beiden Seiten sehr mangelhaft ausgebildet, stellenweise, hauptsächlich in den unteren Partien,

überhaupt nicht nachweisbar. Oberste Trapeziusteile nur mit schmalen Bündeln erhalten, die übrigen Teile fehlen. Die Schulterblätter stehen etwas ab, die Anguli inferiores stehen weit außen am Thorax, die Schulterblätter werden mit ihren oberen medialen Anguli der Wirbelsäule aktiv durch die Rhomboïdeï genähert, die erhalten sind. Die Levatores scapulae sind ebenfalls nur als schmale Bündel erhalten. Ihre Funktion ist jedoch nicht deutlich erkennbar. Der Latissimus dorsi fehlt beiderseits zu einem beträchtlichen Teil. Die Teretes sind wohl erhalten. Schultern beiderseits etwas lose.

Rumpf: Breite untere Thoraxapertur. Keine Spaltung im Sternum. Im Epigastrium starker medianer Muskeldefekt; schmale Rektusdiastase von unterhalb des Nabels bis zur Symphyse. Hochgradige Skoliose des mittleren und unteren Dorsalteiles der Wirbelsäule. Hypertrichosis des Rückens über der ganzen Dorsal- und Lumbalwirbelsäule, besonders stark über dem Lumbalteil, wo die Haare bis 6—7 cm lang sind und von saitiger Konsistenz. Äußerlich keine geteilten Proc. spinosi feststellbar. Auch die Röntgenplatte zeigt nichts, was auf eine Spina bifida occulta schließen ließe. Die linke Thoraxhälfte erscheint entsprechend der Konvexität der rechten Hälfte nicht konkav eingekrümmt. Brustwarzen in der Höhe der 4. Rippe.

Obere Extremitäten: Sehr mager. Beim passiven und aktiven Hochheben der Oberarme springt eine leere, starke Hautfalte vor (Ursache: Fehlen bzw. mangelhafte Ausbildung des M. latissimus dorsi). Es besteht eine

starke Bewegungsbeschränkung nach vorne, seitlich und oben, seitlich kaum über die Horizontale, ebensowenig nach vorne. Keine Serratuszacken sichtbar. Aktives Heben sowohl nach vorne wie nach seitlich kaum bis zur Horizontalen möglich. Links fehlt der untere sternale Anteil des M. pectoralis, während rechts dieser untere Teil vorhanden ist. Der M. pectoralis ist rechts stärker als links ausgebildet, auch hier ist der untere sternale Anteil schwach ausgebildet und springt nur gering vor. Die Gelenkexkursionen im Ellbogengelenk sind gut ausführbar. Während das Handwurzelgelenk zwar dorsalwärts ausreichend bewegt wird, kann palmarwärts weder aktiv noch passiv infolge Ankylosierung des Gelenkes, vielleicht bedingt durch die Starre der Muskulatur, gebeugt werden. Die Handwurzel bildet beim Versuch, passiv zu flektieren, keinen kleineren Winkel als 180°. Supinator longus und biceps sind dem Alter entsprechend innerviert. In leichter Beugestellung des Vorderarms gegen den Oberarm fällt eine im offenen Winkel des Ellbogengelenks vorspringende Hautfalte, ähnlich einer Schwimmhaut, auf. Triceps beiderseits kräftig, wiewohl etwas dünn. Die Strecker am Vorderarm funktionieren gut, nur kommt die Innervation der Extensoren und des langen Abduktors des Daumens nicht zur Geltung, weder rechts noch links, weil eine Adduktionskontraktur beider Daumen besteht (s. Abbildung), Die Fingerbewegung ist gut, nur kommt auch hier zwischen den Fingern Schwimmhautbildung beiderseits zur Beobachtung, im Spatium interosseum II. und III., etwas auch im IV.

Nagelbildung gut. Thenar, links mehr als rechts, abgeflacht.

Untere Extremitäten: Sehr mager. Die Hüftgelenke gestatten aktive und passive Bewegungen im vollen Umfang. Die Kniegelenke sind nur in einem Umfang von etwa 10^0 maximal beweglich im Sinne der Beugung und Streckung. Dabei spannen sich die Patellarsehnen beiderseits sofort stark an; die Patellae selbst sind als zweipfennigstückgroße rundliche Gebilde in die Patellarsehnen, beiderseits etwa 4 cm oberhalb der Gelenkspalten, eingelagert. Das Talo-crural-Gelenk ist in seiner Excursion dorsal nicht beschränkt, dagegen plantarwärts, links mehr als rechts; auch hier fällt auf, daß bei der Plantarflexion die Sehnenbündel der Extensoren am Unterschenkel als harte, derbe Stränge vorspringen; durch Nachhelfen läßt sich die Fußstreckung nicht vermehren. — Das ganze Gebiet der Fußwurzelknochen ist stark gesenkt, links mehr als rechts (s. Abbildung). Der Calcaneus springt als kantiger Knochen nach hinten stark vor. Außerdem bestehen ausgesprochene Pedes plani. Pedes calcaneï bei Dorsalflexion — Pfeifenkopffußstellung. Die Extensorenfunktion ist beiderseits erhalten. Aktive Plantarflexion ist durch die oben erwähnte geringe Elastizität und den Widerstand der Extensorensehnen behindert. Plantarflexion der Zehen gut erhalten.

Reflexe: Patellar- und Achillessehnenreflexe nicht auslösbar. Übrige Reflexe normal.

Sensibilität: Nicht gestört.

Elektrisches Verhalten der Muskulatur normal. Keine Entartungsreaktion.

Intelligenz: Entsprechend dem Alter geistig entwickelt; das Kind zeigt gute Auffassungsgabe, ist nur etwas leicht verängstigt.

Damit bin ich am Ende der Beschreibung dieser gewiß in mehrfacher Beziehung Interesse bietenden Krankheitsbilder angelangt.

In der Literatur fand sich Gleiches gar nicht, Ähnliches nur wenig beschrieben.

Renvall[1] teilte die Beobachtung von congenitalen, familiär auftretenden Mißbildungen mit. Er fand in 4 Generationen einer Familie 9 Mißbildungen von gleichem oder ähnlichem Typus. Sie betrafen gekrümmte kleine Finger und ähnliche Anomalien der Finger. Die Deformitäten wurden zumeist durch die weiblichen Mitglieder auf die männlichen vererbt. Er betont die direkte Vererbung, sowie Vererbung der Anlage und tritt für das Vitium primae formationis ein.

Fiebach[2] berichtet über 8 Fälle — Vater, 38 Jahre, und 2 Kinder, 10 und 11 Jahre alt — von congenitaler kompletter doppelseitiger Patellarluxation nach außen, kompliziert mit Deformitäten der Finger, Radiusluxation, einseitiger Trichterbrust. Als Ätiologie ist angegeben: Raumbeengung in utero, neben vererbter abnormer Lage des Fötus. Ein Stammbaum baut sich auf, da 2 Geschwister des Vaters, sowie deren Vater dasselbe Leiden haben.

Man kennt wohl auch ähnliche Mißbildungen, besonders mit Rücksicht auf die bei unseren Patientinnen vorliegenden Fußverbildungen, bei extrachorialer Fruchtentwicklung. Linzenmeier und Brandes[3] berichten darüber ausführlich und kommen in ihrer Arbeit zu folgenden Schlüssen:

„1. Bei extrachorialer Schwangerschaft und dem vollkommenen Fehlen des Fruchtwassers können normale Kinder geboren werden.
2. Auffallend häufig werden allerdings bei dieser Schwangerschaftsanomalie mißbildete, meistens mit multiplen Deformitäten behaftete Kinder geboren;
3. am häufigsten entwickeln sich typische Deformitäten, wie Klumpfüße, Klumphände, Hacken- und Plattfüße etc.
4. Außerdem zeigen die Kinder häufig eine Starre in den Gelenken oder multiple, congenitale Kontrakturen."

Möglich, daß in dieser Richtung ein ätiologisches Moment auch für die Mißbildungen unserer Patientinnen zu finden wäre. In den Geburtsgeschichten ist allerdings keine Andeutung zu ersehen für ein vorgelegenes vollkommenes oder teilweises Fehlen von Fruchtwasser, und es ist auch anamnestisch jetzt nichts mehr zu erfahren, ob und inwiefern eine solche Schädigung der Fruchtentwicklung stattgehabt hat. Es erscheint aber gleichwohl gerechtfertigt, eine solche Möglichkeit in Betracht zu ziehen. Bestärkt wird man in dem Gedanken noch werden können, wenn man in dem Geburtsbericht

über die am 2. 1. 1915 erfolgte fünfte Geburt, die die Mutter der beiden Schwestern überstanden hat, zwei Rubriken findet, die einen diesbezüglichen Hinweis abgeben können. Erstens wurde ein Blasensprung nicht beobachtet, zweitens wurden die Eihäute als fraglich-vollständig befunden. Dafür könnte ferner der im April 1914 vorgekommene Abortus eines 4 Monate alten Fötus sprechen. Wie ist dann allerdings bei dem älteren Kind Elisabeth der Nystagmus zu erklären, der doch eine Schädigung mit wahrscheinlich zentralem Angriffspunkt darstellt! Für diese Erscheinung müssen wir doch wieder eine primäre, idiopathische Ursache annehmen im Gegensatz zu den übrigen, die Extremitäten und den Rumpf betreffenden Mißbildungen, die ätiologisch recht wohl als durch Fruchtwassermangel bedingte sekundäre Schädigungen in der Entwicklung angesehen werden können.

Über die Schwierigkeiten der Diagnose des teilweisen bzw. vollkommenen Fruchtwassermangels schreiben Linzenmeier und Brandes[3]: Die Entstehung der sekundären angeborenen Mißbildungen wird kurz gesagt auf ein Mißverhältnis des Fötus zu seiner Umgebung, zu seinem Amnionsack, seiner Fruchtwassermenge, zum Uteruskörper, oder bei ektopischen Schwangerschaften zu seiner nächsten Umgebung überhaupt, zurückzuführen sein.

Unter den Erklärungsversuchen der Entstehung dieser Mißbildungsformen hat die Annahme einer intrauterinen Raumbeschränkung durch Abnahme der Fruchtwassermenge mit ihren Folgen stets eine hervorragende Rolle gespielt. Gewiß hat es nicht an Autoren

gefehlt, welche mehr oder weniger für alle angeborenen Deformitäten diese äußeren Einflüsse ablehnten und nur ein Vitium primae formationis gelten lassen wollten, aber die Auslösung congenitaler Mißbildungen durch äußere, auf den Fötus einwirkende Ursachen kann heute wohl bei den verschiedenartigen Deformitäten nicht mehr bestritten werden.

Die Bedeutung der äußeren Einflüsse und ihre Art bei den einzelnen Deformitäten bezüglich ihrer Entstehung allerdings genauer abzuschätzen, dürfte auch heute noch unmöglich sein. Zweifellos sind nicht selten auch hier Übertreibungen vorgekommen, und der hypothetische Hinweis auf die Möglichkeit abnormer intrauteriner Druckverhältnisse oder auf die Möglichkeit des Vorliegens eines relativen Fruchtwassermangels wird wohl selbst dem Befürworter dieser Hypothese immer nur als letzte Ausflüchte erschienen sein, wenn alle exakteren Beweismöglichkeiten versagten. Gerade die Annahme der Fruchtwasserverminderung mit dadurch bedingter abnormaler Lage und ungünstigen Druckverhältnissen des Fötus kehrt bei Erklärungsversuchen angeborener Mißbildungen bei zahlreichen und ganz verschiedenen Deformitätengrupppen häufig ohne jeden Beweis immer wieder, und doch gehen die Anschauungen der Gynäkologen über das Oligohydramnion, sowohl über seine Entstehung wie über die Häufigkeit seines Vorkommens, noch weit auseinander; es ist keineswegs gerechtfertigt, Erklärungsversuche mit solchen Annahmen als befriedigend hinzustellen.

Die vielen Deformitäten, welche als Folge dieser häufig ohne jeden Beweismittel angenommenen pathologischen Schwangerschaftszustände gelten, sind noch keineswegs einer genügenden kritischen und exakten Nachprüfung unterzogen. Allerdings hat das seine guten Gründe. Die Bestimmung der Fruchtwassermenge und ihr Verhältnis zur Frucht stößt bei Deformitätenbeobachtungen auf große Schwierigkeiten; die Angabe, ob viel oder wenig Fruchtwasser vor einer Geburt abgegangen sei, kann bei der Unmöglichkeit exakter Beobachtung nicht als zuverlässig gelten, so daß wir bei dem Versuch, tiefer in die Bedeutung dieser Zustände einzudringen, vor unüberwindlichen Schranken zu stehen scheinen."

Über einen Fall von congenitalen Kontrakturen ist von Schanz[4] berichtet worden. Auch hier liegen neben multiplen anderen Deformitäten Kontrakturen im Bereich des Kniegelenkes beiderseits vor, die folgendermaßen beschrieben werden: Die Kniegelenke werden beide in einer mittleren Beugestellung gehalten, und zwar steht das rechte Knie in noch etwas stärkerer Beugung als das linke. Es kann das rechte bis auf fehlende 20^0 gestreckt und ungefähr um 100^0 gebeugt werden, das linke erlaubt etwas größere Exkursionen. In den Kniekehlen spannen sich beim Strecken die Weichteile und erzeugen schwimmhautähnliche Bildungen. Die Patellen sind beide lateralwärts verlagert. Die rechte liegt auf der Außenseite des Condylus externus femoris, die linke auf der vorderen Seite desselben. Die Facies intercondylicae sind frei und leicht abzutasten. Beide

Kniee stehen in mäßiger Genu-valgum-Stellung.“ Die Ätiologie lag in diesem Fall in Fruchtwassermangel. Therapeutisch wurde ein Redressionsverfahren, Festhalten des Resultates im Gipsverband und nachfolgende Massagebehandlung, angewandt.

In der Literatur finden wir ferner noch einen Fall von multiplen congenitalen Kontrakturen mit Muskeldefekten, beschrieben von Magnus[5]. Dabei handelt es sich wiederum neben anderem um Kniegelenksbeugekontrakturen. Die Muskelschädigungen betreffen Cucullaris, Pectoralis major, einen geringeren Teil der Oberextremitätenmuskulatur und einen wesentlich größeren der Muskulatur der unteren Extremitäten.

Auch Helbing[6] teilt einen Fall mit: 4 Patienten mit angeborenen Kniegelenkskontrakturen, darunter eine Kniegelenksstreckkontraktur, ein in Steißlage auf die Welt gekommenes Kind mit hyperextendierten Knien. Die Hyperextension ging bis über 90° passiv, während die passive Bewegung im Sinne der Beugung bis zur Streckstellung gerade möglich ist. Ferner ein Fall von reiner Streckkontraktur beider Knie, kombiniert mit anderen schwereren Mißbildungen. Zweimal anamnestisch mangelndes Fruchtwasser und Steißlage.

Über die Frage, inwieweit angeborene Mißbildungen, wie wir sie in den Extremitäten-Deformitäten der Kinder Martine vor uns haben, durch Hydrocephalus (beide Kinder haben, wie wir gesehen haben, hydrocephalische Kopfform) bedingt sein könnten, erhalten wir in der Literatur keinen beweiskräftigen Aufschluß. In der

Dissertation von Veit[7] ist lediglich das gleichzeitige Vorkommen von Polydaktylie mit den verschiedensten Mißbildungen des Gehirns erwähnt. Seiler[8] berichtet einen Fall, in dem Hydrocephalus, Hasenscharte, Wolfsrachen, rudimentäre Mißbildung der Zunge, des Unterkiefers, der Gaumenbögen, der Epiglottis, des Kehlkopfes, Fehlen der Tonsillen neben 7 Fingern an der rechten, 6 an der linken Hand und 6 Zehen an jedem der beiden Füße bestand. Lehmann[9] sah in einem anderen Fall Mikroencephalie, Hydrocephalus externus, Klumpfußmißbildung, rudimentäre Bildung der Genitalien mit Polydaktylie vergesellschaftet. Auch Vejas[10] beobachtet in einem Falle das Zusammentreffen von Polydaktylie mit Hydrocephalus und anderen Mißbildungen.

Betonen wir nochmals das Charakteristische der uns vorliegenden beiden Fälle, so zeigen zunächst die Geschwister, nur mit der Ausnahme der bei dem jüngeren Kinde zu konstatierenden starken Skoliose, fast vollkommene Übereinstimmung der Mißbildungen, obgleich es sich nicht um Zwillingskinder handelt, sondern ein Altersunterschied von 1 Jahre besteht. Diese gleichartigen Mißbildungen sind:

1. Hydrocephalus leichten Grades mit Sprachstörungen, ohne nachweisbare Intelligenzschädigungen.
2. Bei der älteren Schwester doppelseitige, bei der jüngeren rechtsseitige Lidptosis.
3. Doppelseitige Daumenadduktionskontrakturen und verschiedentlich Fingerbeugekontrakturen mit diffusen Schwimmhautbildungen.

4. Als Auffälligstes doppelseitige Kniegelenksstreckkontrakturen mit ganz minimaler Exkursionsfähigkeit in den Gelenken, die in starrer Fixation eine Fortbewegung nur mit gestreckten Beinen gestatten. Bei beiden Kindern eine doppelseitige Luxation der Patellae, die rudimentär sind, nach oben. Gelenke beiderseits normal und nur durch Schrumpfungsprozesse im Quadriceps fixiert gehalten.

Eine Aufklärung darüber, welche Veränderungen diesen Schrumpfungsvorgängen im Quadriceps femoris zugrunde liegen, konnte uns erst durch die Probeexcision aus diesem Muskelbezirk werden. Dabei war die Probeexcision nicht Hauptzweck des Eingriffes. Es wurde vielmehr versucht, durch Verlängerung des Quadriceps eine bessere Gehfähigkeit zu erzielen. Wegen der an und für sich vollkommen freien Bewegungsmöglichkeit der Kniegelenke drängte sich der Gedanke eines chirurgisch-therapeutischen Eingriffes geradezu auf. Eine Contraindikation läge wohl in dem Verhalten der Quadricepsmuskulatur, von der man sich von vornherein nicht so ohne weiteres vorstellen kann, wie sie aus einer so lange schon starr kontrahiert gewesenen Masse auf einmal zu einem elastisch funktionierenden Muskel werden soll. Deshalb mußte der chirurgische Eingriff ein versuchsweiser sein; man verfuhr hier folgendermaßen:

Hautschnitt vorne über der unteren Hälfte des rechten Femur; der Quadriceps femoris ist stark sehnig degeneriert; seine Sehne wird oberhalb der Kniescheibe

quer durchtrennt. Nach der Durchtrennung zeigt sich, daß das Kniegelenk intakt und die Beugung möglich ist. Die Streckstellung des rechten Beines im Kniegelenk war also einzig und allein bedingt durch den sehnig-degenerierten M. Quadriceps femoris. Probeexcision von den seitlichen Teilen der breiten Sehne. Dann wird der degenerierte Muskel soweit als möglich nach oben von seiner Unterlage losgelöst, um ihn beweglicher zu gestalten; dann verstärkte Sehnennaht. Ruhigstellung des Beines in ganz leichter Beugestellung.

Die mikroskopische Untersuchung des Probeexcisionsmaterials ergab:

Muskulatur mit dazwischen gelegenem Fettgewebe, außerdem Sehnengewebe. Muskelfasern etwas schmal, deutliche Querstreifung, die Sarkolemmakerne etwas vermehrt.

Diagnose: Leichte atrophe Kernwucherung.

Zum Schlusse erfülle ich die angenehme Pflicht, Herrn Privatdozent Dr. Rost für die Anregung zu dieser Arbeit, die gütige Überlassung der Fälle und die wertvollen Ratschläge bei ihrer Abfassung meinen ehrerbietigsten Dank auszusprechen.

Literatur.

1. Renvall, Zur Kenntnis der congenitalen, familiär auftretenden Extremitätenmißbildungen. Arch. f. Anat. u. Phys., 1908, S. 39.
2. Martina-Fiebach, Über congenitale Patellarluxationen. Bruns Beitr., Bd. 76, 2.
3. Linzenmeier und Brandes, Extrachoriale Fruchtentwicklung und ihre Bedeutung für die Entstehung kongenitaler Deformationen. Bruns Beitr., 1912.
4. Schanz, Ein Fall von multiplen congenitalen Kontrakturen. Ztschr. f. orthop. Chirurgie, Bd. 5.
5. Magnus, Ein Fall von multiplen congenitalen Kontrakturen und Muskeldefekten. Ztschr. f. orthop. Chirurgie, Bd. 11.
6. Helbing, Über angeborene Kniegelenkskontrakturen. Berl. klin. Wochschr., 1905, Nr. 10.
7. Veit, Besteht ein Zusammenhang zwischen Polydaktylie und Gehirnmißbildungen? Diss. Göttingen, 1905.
8. Seiler, Ein Beitrag zur Kasuistik der Mißbildungen, zugleich ein Fall von intrauteriner Vernarbung von Spaltbildungen. Berlin, Diss. 1882.
9. Lehmann, Ein Fall von Mikroencephalie mit Mißbildungen des Urogentitalapparates und der unteren Extremitäten. Greifswald, Diss. 1899.
10. Vejas, Eine seltene Mißbildung. Virchows Arch., Bd. C IV.

Elisabeth. Kätchen.

Elisabeth.

Kätchen.

Kätchen.

Fußdeformitäten bei Kätchen.

Daumenhaltung an den Händen der Geschwister.

Lebenslauf.

Ich, Heinrich Straub, wurde geboren am 3. August 1888 zu Edenkoben i. d. bayr. Rheinpfalz als Sohn des praktischen Arztes Dr. med. Georg Straub und seiner Frau Margaretha, geb. Keller. Nachdem ich bis zu meinem 10. Lebensjahre die Volksschule besucht hatte, erhielt ich meine weitere Ausbildung im Progymnasium zu Edenkoben, im Ludwigsgymnasium zu München und im Gymnasium zu Landau i. d. Pfalz, welch letzteres ich im Juli 1908 mit dem Zeugnis der Reife verließ. Dann besuchte ich die Universitäten München und Erlangen. Zu Erlangen bestand ich im Frühjahr 1913 die ärztliche Vorprüfung, worauf ich die Universität Heidelberg bezog und dort am 24. September 1915 die ärztliche Staatsprüfung beendete. Nach siebenmonatiger Tätigkeit als Medizinalpraktikant am städtischen Krankenhaus zu Ludwigshafen a. Rh. wurde ich am 1. Juni 1916 als landsturmpflichtig zu siebenwöchiger militärischer Ausbildung beim Ersatzbataillon des 18. bayr. Inft.-Regts. eingezogen. Am 6. Juli 1916 erhielt ich die Approbation als Arzt und wurde am 21. Juli 1916 zum landsturmpflichtigen Arzt beim Reservelazarett zu Germersheim ernannt. Seit September 1916 bin ich mit der Tochter des Herrn Redakteurs Hermann König in Heidelberg verheiratet. Zur Zeit stehe ich bei einer bayrischen Kriegslazarettabteilung im Felde.